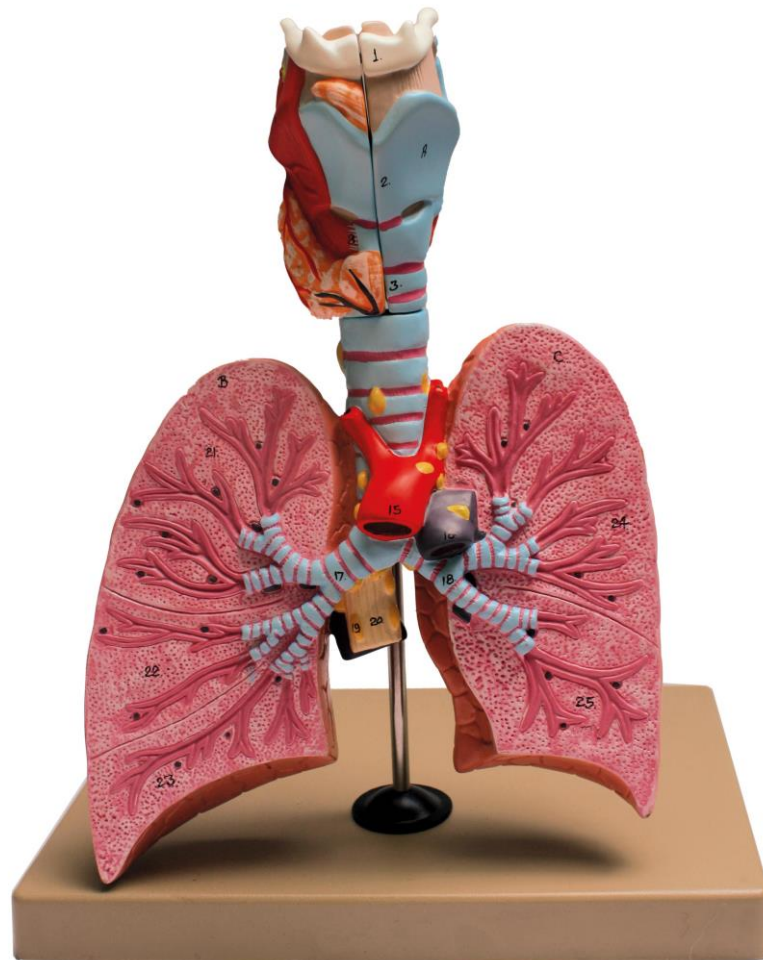


Modèle représentant une coupe de poumons avec la trachée.



A: Larynx

1. Os hyoïde
2. Cartilage thyroïdien
3. Cartilage annulaire
4. Epiglotte
5. Cartilage aryténoïde
6. membrane thyroïdoïde
7. Muscle thyroïdoïde
8. Muscle cricothyroïdien
9. Muscle aryténoïdes transverse
10. Muscle aryténoïdes oblique
11. Muscle postérieure crycoaryténoïde
12. Poche laryngée
13. Gaine péri-nerveuse du tissu conjonctif
14. Veine thyroïde inférieure
15. Aorte ascendante
16. Tronc pulmonaire
17. Lobe bronchique droit

18. Lobe bronchique gauche
19. nœuds
20. Œsophage

B : Poumon droit

21. lobe supérieur
22. Lobe médian
23. lobe inférieur

C : Poumon gauche

24. Lobe supérieur
25. lobe inférieur